Туберкулез и ВИЧ-инфекция у детей

Гл. внештатный фтизиатр МЗ ИО, зав, каф. туберкулеза и инфекционных болезней ИГМАПО-филиал ФГБОУ ДПО РМАНПО,
проф. Е.Ю. Зоркальцева,
25.08.2023 г.

Передача вируса ВИЧ детям от матери:

- Подавляющее большинство детей инфицируются перинатально.
- Полная 3-этапная профилактика передачи ВИЧ-инфекции от матери ребенку предотвращает развитие заболевания
- За период с 2005 года риск передачи ВИЧ-инфекциИот матери ребенку снизился в 12 раз и составил в 2022 году – 0,9%
- Охват АРВТ беременных в 2022 г. – 96,7%

Проблема: есть показатели охвата и есть понятие «приверженности» к лечению. В случае нерегулярного приема препаратов риск передачи инфекции повышается

Вакцинация БЦЖ-м детей из перинатального контакта по ВИЧ:

- В соответствии с санитарными правилами и нормами СанПиН 3.3686-21, утвержденных Постановлением Главного государственного санитарного врача РФ от 28 января 2021 г. N 4 "Об утверждении санитарных правил и норм СанПиН 3.3686-21 "Санитарно-эпидемиологические требования по профилактике инфекционных болезней", иммунизация против туберкулёза детей, рожденных ВИЧ-инфицированными матерями, проводится в родильном доме в том случае, если была проведена трехэтапная химиопрофилактика передачи ВИЧ от матери ребенку (тремя антиретровирусными препаратами в течение не менее 8 недель перед родами, во время родов и в периоде новорожденности).

Вакцинация БЦЖ-м детей из перинатального контакта по ВИЧ:

Вопрос о вакцинации детей, не привитых в родильном доме, решается только после проведения диагностики ВИЧ-инфекции путем определения ДНК/РНК молекулярными методами в возрасте до 18 месяцев или выявления антител к ВИЧ в возрасте старше 18 месяцев.

При получении двух отрицательных результатов обследования ребенка на нуклеиновые кислоты ВИЧ (первое исследование в возрасте не менее 1 месяца, второе - в возрасте не менее 4 - 6 месяцев) вакцинация против туберкулёза проводится БЦЖ-м.

Иммунизация против туберкулёза не проводится детям при обнаружении нуклеиновых кислот ВИЧ и с подтвержденной ВИЧ-инфекцией.

Дети, родившиеся от ВИЧ-инфицированных матерей - группа риска

- В семьях, где имеется ВИЧ-инфекция у одного или обоих родителей высок риск туберкулеза
- Риск заболевания туберкулезом детей повышается при отсутствии АРВТ/регулярного приема АРВТ родителями. Отсутствие АРВТ в десятки раз увеличивает риск туберкулеза у родителей и, соответственно, инфицирования туберкулезом и заболевания ребенка
- Социальная среда детей из перинатального контакта с ВИЧ-инфекцией – выше доля детей из социально неблагополучных семьей (32,3%), семьей с низким достатком (66,7%), уклонение родителей от наблюдения ребенка у педиатра (23%).
- Дети из перинатального контакта по ВИЧ-инфекции чаще имеют поражение ЦНС (34,5%), ЗВУР –29,9%, ОРВИ-80,5%, повторные пневмонии - 10,3%, другие инфекционные заболевания - 28,7%.

Клиника туберкулеза у ВИЧ-инфицированных детей

Клиническая форма	Туберкулез+ВИЧ-инфекция – 28 чел.		Туберкулез – 264 чел.	
	n	%	n	%
Очаговая			5	1,9
Инфильтративная			9	3,4
Диссеминированная	7	25,0	5	1,9
ТВГЛУ	12	42,8	184	69,7
ПТК	6	21,4	45	17,0
Туберкулема			2	0,8
Плеврит			9	3,3
Туберкулезный менингоэнцефалит	2	7,2	1	0,4
Туберкулез периферических лимфатических узлов	1	3,6	2	0,8
Костно-суставной туберкулез			1	0,4

Клиника туберкулеза у ВИЧ-инфицированных детей

Симптомы интоксикации, тяжесть состояния	Туберкулез+ВИЧ-инфекция – 28 чел.		Туберкулез – 264 чел.	
	n	%	n	%
Тяжелое состояние за счет интоксикации	4	14,3	3	1,2
Состояние средней тяжести за счет интоксикации	7	25,0	22	8,3
Состояние ближе к удовлетворительному	17	60,7	239	90,5
Дефицит веса	23	82,1	159	60,2
Воспалительные изменения в гемограмме	9	32,1	35	13,2

Туберкулез на фоне ВИЧ-инфекции (4 ст.) морфология

- Генерализованный процесс с преимущественным поражением легких, внутригрудных и периферических лимфатических узлов, печени, селезенки, почек, кишечника, головного мозга
- Мелкоочаговая диссеминация, мономорфное строение очагов, более крупные некротические фокусы
- Поражение сосудов – специфическое и неспецифическое

Проблемы на современном этапе:

- Позднее выявление ВИЧ-инфекции у детей, развитие на этом неблагоприятном фоне тяжелых генерализованных форм туберкулеза
- Несоблюдение СанПиН 3.3686-21, утвержденных Постановлением Главного государственного санитарного врача РФ от 28 января 2021 г. N 4 "Об утверждении санитарных правил и норм СанПиН 3.3686-21 "Санитарно-эпидемиологические требования по профилактике инфекционных болезней»
- в целях раннего выявления ВИЧ-инфекции является обследование всех детей в семье при выявлении ВИЧ-инфекции у матери. При выявлении ВИЧ-инфекции у одного из детей в семье требуется также обследование остальных детей, матери и отца.
- С увеличением числа женщин детородного возраста, живущих с ВИЧ-инфекцией, вероятность попадания исследования на вирус иммунодефицита женщин в период серонегативного окна повышается. Это создает серьезные сложности для своевременной диагностики ВИЧ-инфекции у ребенка. В результате выявление ВИЧ-инфекция может быть выявлена у ребенка в возрасте от 5 до 10 лет, а у части – даже в возрасте старше 10 лет.

Группами риска ВИЧ-инфекции, нуждающимися в обследовании по клиническим показаниям являются дети с симптомами:

- *лихорадка более 1 месяца;*
- *увеличение лимфоузлов двух и более групп свыше 1 месяца;*
- *диарея, длящаяся более 1 месяца;*
- *необъяснимая потеря массы тела на 10 и более процентов;*
- *затяжные, рецидивирующие и возвратные пневмонии или пневмонии, не поддающиеся обычной терапии;*
- *затяжные и рецидивирующие гнойно-бактериальные или паразитарные заболевания, сепсис;*
- *подострый энцефалит и нейро-когнитивные расстройства у ранее здоровых лиц;*
- *волосистая лейкоплакия языка;*
- *хронические и рецидивирующие бактериальные, грибковые и вирусные заболевания кожи и слизистых, в том числе с рецидивирующая пиодермия;*
- *хронические воспалительные заболевания женской репродуктивной системы неясной этиологии;*
- *анемии и другие цитопении (лейкопения, тромбоцитопения, лимфопения) неясной этиологии;*
- *у детей младше 13 лет:*
  - *длительная необъяснимая гепато-(сплено)-мегалия;*
  - *персистирующий/рецидивирующий необъяснимый паротит;*
  - *задержка психомоторного и физического развития;*
  - *нейтропения <0,5 х 10^9/л;*
  - *тромбоцитопения <50 х 10^9/л.*

Рекомендуется назначать обследование на ВИЧ-инфекцию при обращении детей со следующими установленными диагнозами, являющимися СПИД-индикаторными:

- саркома Капоши;
- лимфома мозга;
- Т-клеточный лейкоз;
- легочный и внелегочный туберкулез ;
- заболевание, обусловленное цитомегаловирусом);
- генерализованная или хроническая формы герпетическая инфекция инфекционный мононуклеоз (у лиц старше 13 лет);
- Пневмоцистная пневмония;
- токсоплазмоз с поражением центральной нервной системы;
- криптококкоз (внелегочный);
- криптоспоридиоз;
- изоспороз;
- гистоплазмоз;
- стронгилоидоз;
- кандидоз пищевода, бронхов, трахеи или легких;
- глубокий микоз;
- атипичный микобактериоз;
- прогрессирующая многоочаговая лейкоэнцефалопатия;
- кокцидиомикоз (диссеминированный или внелегочный);
- лимфома сальмонеллезная (нетифоидная) септицемия возвратна;
- бактериальные инфекции (множественные или возвратные) у ребенка в возрасте до 13 лет;
- интерстициальная лимфоидная пневмония у ребенка в возрасте до 13 лет;
- онкологическое заболевание у детей в возрасте до 13 лет.

Клинический пример:

Ребенок Ж., 8 лет, находится в ОДТБ с 26.05.2022 г. (15 месяцев)

Диагноз: B20.0, B23.1+B23.2 ВИЧ-инфекция, стадия 4Б, фаза ремиссии на АРВТ, ИК-2. A16.0.8.1.1.1.1 Диссеминированный туберкулез легких в фазе частичного рассасывания . Туберкулез внутригрудных л/у бронхопульмональной группы слева в фазе начала кальцинации. Туберкулез периферических л/у подмышечных групп с обеих сторон, шейной группы с обеих сторон в фазе инфильтрации и начала кальцинации МБТ(-)I группа ДН.

Из анамнеза: при рождении ребенка у матери ВИЧ-инфекция выявлена не была, находился на грудном вскармливании до 7 месяцев. У матери ребенка ВИЧ-инфекция была выявлена, когда ребенку было 11 мес. Ребенок на ВИЧ был не обследован. На данный момент женщина получает АРВТ, CD4 0,680, ВН не определяется.

В последние годы ребенок часто и длительно болел (гнойный отит, бронхит, затяжная тяжелая коронавирусная инфекция). На ВИЧ ни разу не обследовался.

Клинический пример, продолжение

Жалобы при поступлении в стационар: снижение аппетита, потеря массы тела до 3 кг за 3 месяца, темп. Тела до 38С.
Контакт по туберкулезу – туберкулезом болел отец ребенка, с 2016 г. в семье не проживает, лечился и наблюдался в другом городе Иркутской области.
БЦЖ –30.03.2015 г., рубчик 5 мм;
Проба Манту с 2 ТЕ 2016-2020 г. – отриц.
Диаскинтест: 19.01.2021г. – отриц.
Течение заболевания: у ребенка выявлена ДНК МБТ из мокроты, устойчивость к рифампицину. На фоне лечения – противотуберкулезного, АРВТ (старт АРВТ через 3 недели от момента поступления в стационар на фоне преднизолона) – лейкоцитопения – $0{,}71 \times 10^9$, агранулоцитоз, лечение гематолога (нейпомакс)

Абсцедирование шейных л/у с обеих сторон, операция в апреле 2023 г.

Ребенок продолжает противотуберкулезное лечение.
Положительная динамика развивается медленно

На что обратить внимание при диагностике туберкулеза:

- Эпиданамнез (контакт с б-ным туберкулезом)
- Иммунодиагностика – проба Манту, Диаскинтест.
- T-SPOT.TB – предпочтительный у лиц с иммунодефицитом
- Акцент на экспресс-методы этиологической диагностики (ПЦР, GeneXpert), БАКТЕК, ранее определение чувствительности к ПТП
- МСКТ грудной клетки, брюшной полости

IGRA-тесты:

Диаскинтест

Квантифероновый тест

T SPOT. TB – эффективен при иммунодефиците

Диаскинтест и квантифероновый тест определяют количественно интерферона-γ, а T SPOT. TB – количество лимфоцитов, продуцирующих его. Если мало лимфоцитов, можно взять больше крови.

Схема постановки теста

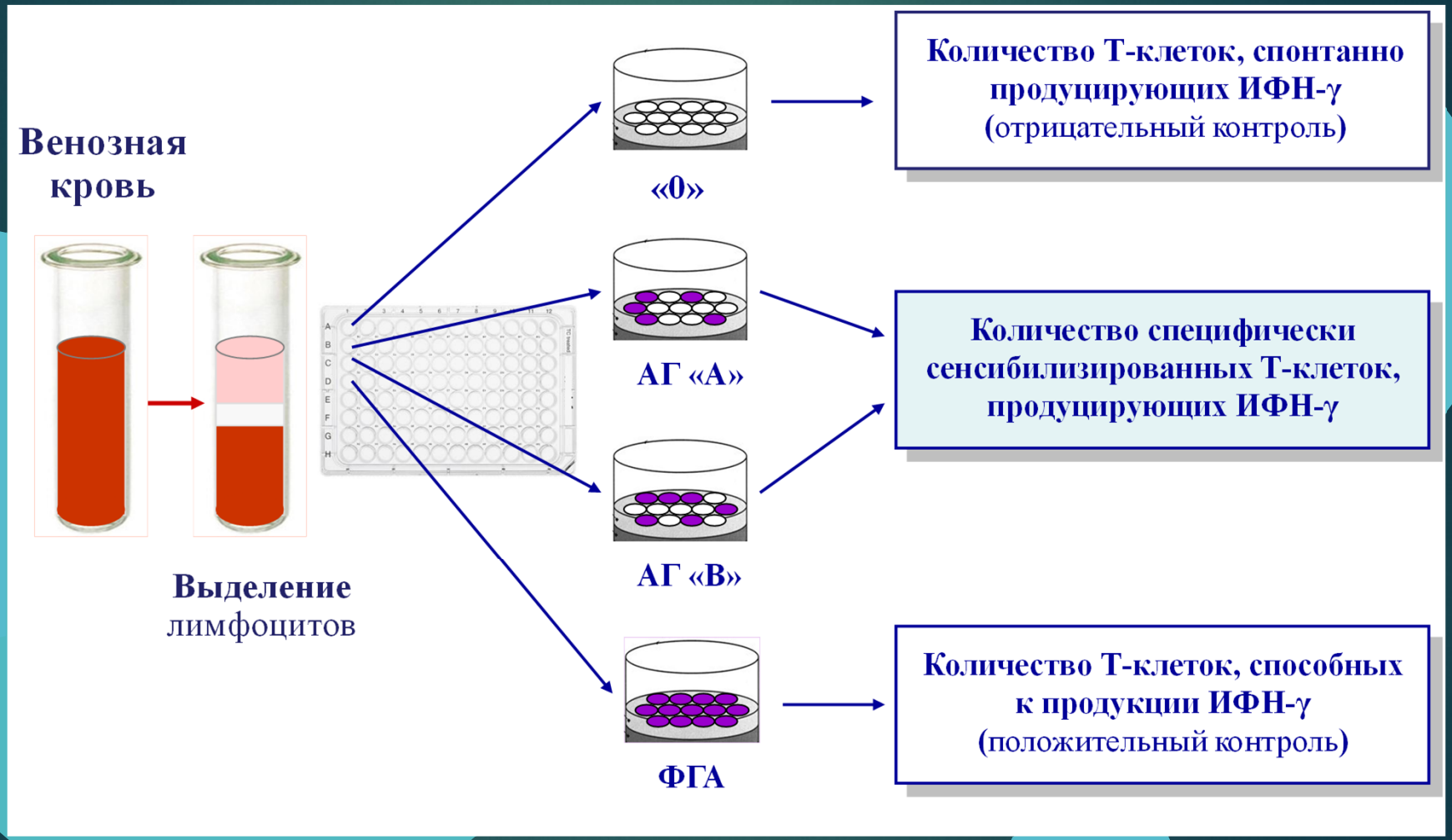

Пример выдачи результата

Пациент: **Иванов Иван Иванович** № заказа: **001**

Дата рождения: 17.01.1987г

Пол: **М**

Дата взятия биоматериала:14.03.2017

Время взятия биоматериала: 13:30

Биоматериал: кровь из вены

Название теста		Результат	Референтные значения
Результат иммунологического исследования на M.tuberculosis методом T-SPOT.TB		Отрицательный.	
Количество спотов (специфически сенсибилизированных Т-лимфоцитов)	Антиген А (ESAT-6)	2	≤ 4 – отрицательный; 5-7 – сомнительный; ≥ 8 – положительный.
	Антиген В (CFP10)	0	

Заключение: результат исследования T-SPOT.TB, интерпретированный как «отрицательный», свидетельствует, что образец крови данного пациента не содержит эффекторные Т-клетки, специфически сенсибилизированные к M. tuberculosis или их количество менее или равно 4.

Комментарии:

Для дальнейшего снижения заболеваемости детей туберкулезом и ВИЧ-инфекцией необходимо:

- Обеспечение преемственности педиатров и фтизиатров
- Преемственность детских и взрослых фтизиатров
- Настороженность в отношении туберкулеза у ВИЧ-инфицированных детей и у детей из перинатального контакта по ВИЧ-инфекции – ранняя диагностика латентной туберкулезной инфекции, туберкулеза
- Контролируемое профилактическое лечение по контакту и латентной туберкулезной инфекции ВИЧ-инфицированных детей и детей из перинатального контакта по ВИЧ-инфекции
- Работа в соответствии с санитарными правилами и нормами 2021 г.

Спасибо за внимание!