# Клинический случай.

# Редкая инфекция у пациента с ВИЧ-инфекцией

*ГБУЗ «Иркутский областной центр профилактики и борьбы со СПИДом и инфекционными заболеваниями»,*

*Врач-терапевт Рубцова Н.В.*

Иркутский Областной Центр СПИД

Пациент Ч. 1971 г. рождения, родился в г. Иркутске. Вдовец (жена умерла от СПИДа), имеет 1 ребенка, который здоров.
Перенесенные заболевания: аппендэктомия в 1991г. Употребление ПАВ, гепатит, туберкулез отрицает.

ВИЧ-инфицирован с 1999 года, **ИБ + от 26.08.1999**, однако до 2008 года на диспансерном учете не состоял, ГБУЗ «ИОЦ СПИД» не посещал.

В 2008 пациент обратился в ГБУЗ «ИОЦ СПИД» с жалобами на лихорадку, подъем температуры до фебрильных цифр, выраженную слабость.
Указанные жалобы беспокоили в течение 4-х месяцев.

При обследовании :
- ОАК снижение гемоглобина до 79 г/л,
- Иммунограмма: СД $4^+$ - 20,7% 0,181 $x10^9$/л,

Учитывая тяжесть состояния и степень иммуносупрессии пациент был госпитализирован в ГБУЗ «Иркутская областная клиническая инфекционная больница», где была назначена АРВТ по схеме: Калетра, Эпивир, Зерит.

В ГБУЗ «Иркутская областная клиническая инфекционная больница» при обследовании выявлено:

- лейкопения
- анемия
- выраженная гепатоспленомегалия.

Данные изменения были расценены как проявления основного заболевания, выставлен **Клинический диагноз:**

**В 20.1 ВИЧ-инфекция, стадия вторичных заболеваний (IV-А), фаза прогрессирования в отсутствии АРВТ.**

Дальнейшая диагностика была не возможна, так как пациент через 10 дней самостоятельно покинул больницу.

За период наблюдения с 2008 по 2010 гг. пациент получал АРВТ, но несмотря на это в анализах крови отмечалось прогрессивное снижение СД $4^+$ и гемоглобина

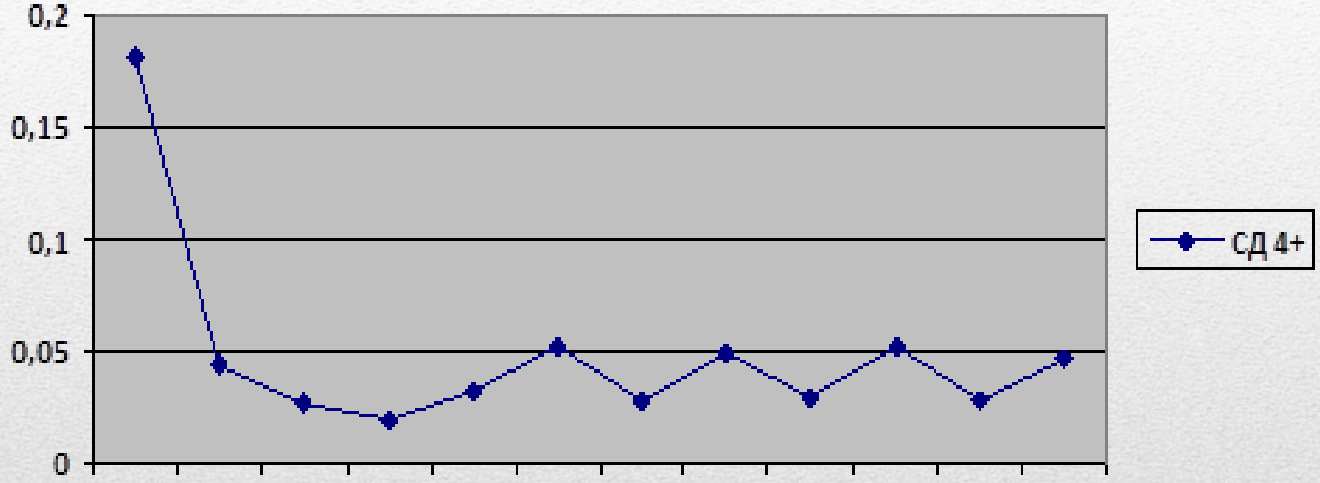


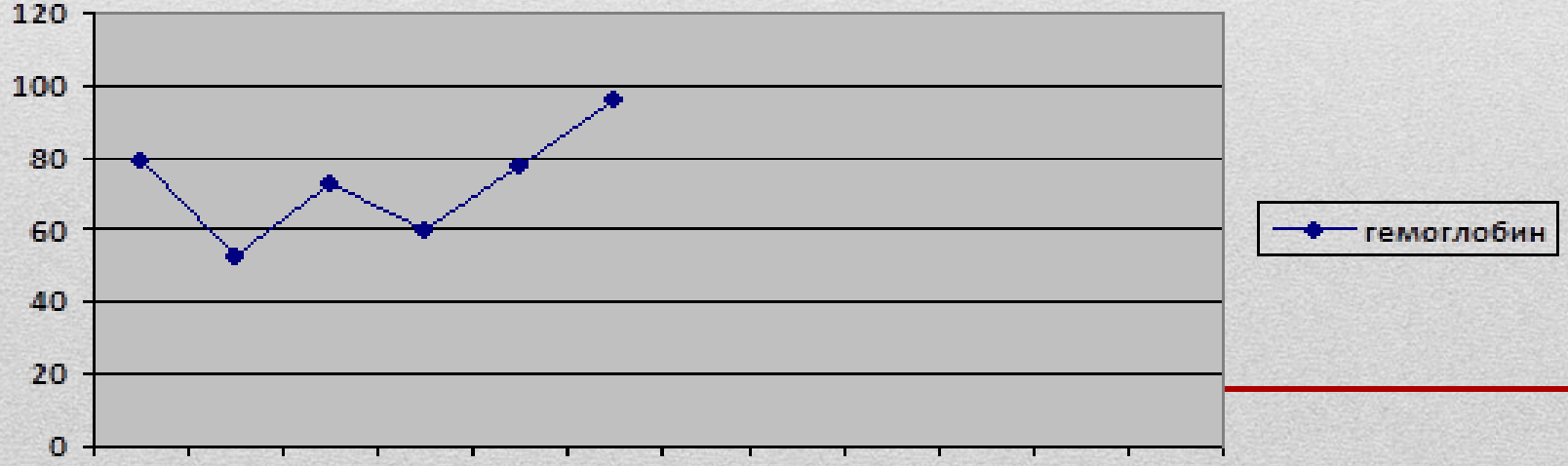

11.10.2010 с учетом прогрессивного снижения гемоглобина пациент был госпитализирован в гематологическое отделение ГБУЗ «Иркутскую областную клиническую больницу» с диагнозом:

**Основной:** «Анемия смешанного генеза тяжелой степени (хроническая, постгеморрагическая, гемолитическая, на фоне В 20.1). Агранулоцитоз.

**Сопутствующее заболевание:** В20.1 ВИЧ-инфекция, стадия вторичных заболеваний (IV-А), фаза неполной ремиссии на АРВТ.
Хронический геморрой, осложненный кровотечением (в анамнезе). Дистальный кандидозный эзофагит. Недостаточность кардии. Грыжа пищеводного отверстия диафрагмы.

При поступлении в анализах крови:

***ОАК***

| Дата | Эр | Нв | МСН | Рет | Тр | Л | мц. | Ю | п/я | с/я | Б | Э | Лф | М | СОЭ |
|---|---|---|---|---|---|---|---|---|---|---|---|---|---|---|---|
| 12.10.10 | 3.2 | 78 | 24.5 | 4.2% | 226 | 0.85 | | 1 | 3 | 5 | | 2 | 9 | 5 | 75 |
| 14.10.10 | 3.2 | 82 | 27 | | 182 | 1.69 | 2 | 2 | 10 | 34 | | | 26 | 22 | 71 |
| 18.10.10 | 3.0 | 77 | 24.9 | | 128 | 0.68 | | | | 2 | | | 14 | 2 | 75 |

## *Биохимия крови:*

| Дата | TP | TBl | Glu | ЛДГ | Crea | Alt | Ast | СРБ | К | Fe | ферритин |
|---|---|---|---|---|---|---|---|---|---|---|---|
| 12.10.10 | 100 | 11.0 | 5.0 | 631 | 0.05 | 41 | 52 | 17.9 | 4.4 | 7.87 | 218 |

Проведено лечение:

- отмытая эритроцитарная масса 500 мл.
- противогрибковая терапия.

19.10.2010 по просьбе пациента был выписан.

С 25.10.2010 схема АРВТ была изменена, назначены препараты: Калетра, кивекса

На 13.12.2010г.

- уровень СД $4^+$ 0,047 $x10^9$/л.
- гемоглобин 96 г/л.
- РНК ВИЧ – 63 коп/мл.

С начала февраля 2011 ухудшение общего состояния, на фоне ОРВИ усилилась общая слабость, одышка, головокружение.

15.02.2011. пациент поступил в гематологическое отделение ГБУЗ «ИОКБ», при поступлении предъявлял следующие жалобы:

- выраженная общая слабость, утомляемость,
- одышка при ходьбе,
- головокружение,
- повышение температуры тела до 38-39°С,
- кашель с небольшим количеством светлой мокроты,
- гнойные язвы на теле.

Из анамнеза жизни дополнительно было установлено: **пациент в последние 10 лет посещал Турцию, Тайланд, Монголию, Китай, 3 года назад был в Крыму.**

# При объективном осмотре:

Общее состояние тяжелое, обусловленное анемическим, интоксикационным синдромами. ECOG 3. Температура тела – 38,6°С. Положение вынужденное, с приподнятым головным концом, в связи с одышкой. Цвет кожи и слизистых бледный, гнойные фурункулы по всему туловищу, участки пигментации, на коже голеней больше справа язвенно-некротические язвы. Подкожно-жировой слой развит недостаточно. Костно-суставная система: без патологии. Периферические лимфоузлы: единичные подмышечные, паховые до 1,0 см, безболезненные, плотно-эластичные.

# По органам и системам:

**Дыхательная с-ма:** аускультативно дыхание в легких **ослаблено**, единичные **сухие хрипы** в межлопаточной области, больше слева.

**Сердечно-сосудистая с-ма**: систолический шум во всех точках аускультации. ЧСС - **98** в мин.

**С-ма пищеварения:** печень из-под края реберной дуги на **+5+6см**, б/болезненная. Селезенка пальпируется **+5+6см**, б/болезненная.

**Эндокринная и мочевыделительная с-мы** без патологий.

# Результаты обследования:

## ОАК от 15.02.11г. и 02.03.11г.

| Дата: | Эр | Hb | ЦП | Тр | Л | с/я | Лф | М |
|---|---|---|---|---|---|---|---|---|
| 15.02.11 | 3,18 | **79** | 0,75 | 218 | **1,2** | 1 | 7 | 2 |
| 02.03.11 г. | 3,12 | **81** | 0,78 | **95** | **0,67** | 10 | 20 | 5 |

# Результаты обследования:

Иммунный статус от 02.03.11г.
CD45+/CD3+ 0,290 x $10^9$/л,
CD45+/CD3+/CD4+ 0,023 x $10^9$ /л,
CD45+/CD3+/CD8+ 0,225 x $10^9$/л,
ИРИ 0,102.

РНК ВИЧ от 18.03.2011г. – 253 коп/мл.

# Результаты инфекционного скрининга от 24.02.11:

- цитомегаловирус 4,83 IgG полож, IgM отриц.,
-Эпштейн-Барр вирус 5,28 IgG полож., IgM отриц.,
- герпес тип 1 IgG 11,42 полож., тип 2 IgG 1,91 полож.,
- герпес тип 1,2 IgM 6,86 полож.,
- герпес зостер IgG 3,83 полож, IgM отриц.,
- Вит. В12 1620 пг/мл (норма- 243-894).

# Результаты обследования:

**УЗИ органов брюшной полости** от 21.01.11: печень +4+5см, КВР 20см, v. Portae 1,3-1,4 см, селезенка 22 х 8,5см, S 185 см, в средней трети округлое гипоэхогенное образование 1,0 х 1,4см, со слабым эффектом ослабления эхо-сигнала позади него.

**Заключение:** гепатоспленомегалия. Портальная гипертензия. Очаговое образование в селезенке. Полип желчного пузыря. Умеренные диффузные изменения в печени и паренхиме почек. Нефроптоз справа I ст.

# Результаты обследования:

**Rg-графия грудной клетки** от 16.02.11: легкие расправлены, нижние отделы легких затемнены за счет инфильтрации. Корни не расширены, малоструктурные. Синусы свободные. Тень сердца увеличена влево (ротационно).
Заключение: двусторонняя нижнедолевая пневмония.

**МСКТ легких** от 04.03.11: левосторонняя нижнедолевая деструктивная пневмония. Очаговые инфильтраты верхней и нижней долей правого легкого с признаками деструкции.

# Результаты обследования:

## Миелограмма:

| Дата: | Бл | Пром/ц | м/ц | ю | п/я | с/я | Б | Э | Л | М | э/бл | н/б | н/п | н/о | Л/э | Пл. кл. |
|---|---|---|---|---|---|---|---|---|---|---|---|---|---|---|---|---|
| 22.02.11. | 0,8 | 5,2 | 30,8 | 7,0 | 6,4 | 11,6 | 0,2 | 4,8 | 14,8 | 0,8 | 0,2 | 0,8 | 15,6 | 0,8 | 4,7/1 | 0,6 |

**Описание** от 22.02.11: костномозговой пунктат беден клеточными элементами, клетки собраны преимущественно на «метелочке», много разрушенных, подсчет ориентировочный. Красный росток в норме, тип кроветворения нормобластический. В гранулоцитарном ростке преобладают промиелоциты, миелоциты. Мегакариоцитарный росток количественно в норме, отшнуровка тромбоцитов сохранена.

# Результаты обследования:

В миелограмме при обзорном просмотре обнаружены внеклеточно и в макрофагах элементы морфологически сходные с **лейшманиями !!!**

Заключение: рекомендуется консультация инфекциониста.

Консультация инфекциониста от 24.02.11:

Для подтверждения диагноза взят пунктат костного мозга для посева на кровяной агар, рост до 21 дня.

Рекомендовано: проводить лечение препаратами солюсурмина.

Консультация инфекциониста (повторно) от 04.03.11: диагноз был подтвержден в лаборатории паразитарных болезней Роспотребнадзора: Лейшманиоз, висцеральная форма.

Пациент был выписан из гематологического отделения с переводом в инфекционную больницу с диагнозом:

**Основной:** Гипохромная анемия средней степени тяжести. Агранулоцитоз. Лейшманиоз, висцеральная форма.

**Сопутствующий:** В 20.7 (В20.1+В20.4+В20.8) ВИЧ-инфекция стадия 4 В, СПИД, фаза неполной ремиссии на фоне приема АРВТ. Внебольничная двусторонняя нижнедолевая пневмония, средней степени тяжести. ДН I. Левосторонняя нижнедолевая деструктивная пневмония, очаговые инфильтраты верхней и нижней долей правого легкого с признаками деструкции. Кандидозный эзофагит.

# ВОПРОСЫ???

1. Как правильно сформулировать диагноз?

2. Каков этиогенез гематологических изменений?

3. Дальнейшая тактика ведения пациента?

# 1. Как правильно сформулировать диагноз?



**Основной:** В 20.7 (В20.1+В20.4 +В 20.8) ВИЧ инфекция, стадия вторичных заболеваний 4 В, фаза неполной ремиссии на АРВТ, СПИД. Внебольничная двусторонняя нижнедолевая пневмония, средней степени тяжести. ДН I. Кандидоз пищевода. Лейшманиоз, смешанная форма.

**Осложнения:** гипохромная анемия, средней степени тяжести. Агранулоцитоз.

**Основной:** Лейшманиоз, смешанная форма.

**Осложнения**: гипохромная анемия средней степени тяжести. Агранулоцитоз.

**Сопутствующий:** В 20.7 (В20.1+В20.4+В20.8) ВИЧ-инфекция, стадия вторичных заболеваний 4 В, фаза неполной ремиссии на АРВТ, СПИД. Внебольничная двусторонняя нижнедолевая пневмония, средней степени тяжести. ДН I. Кандидоз пищевода.

# 2. Каков этиогенез гематологических изменений?

1. Связаны с ВИЧ-инфекцией?

2. Связаны с лейшманиозом?

## Причины анемии при ВИЧ-инфекции

- нарушение гемопоэза

- дизрегуляция цитокинов, в результате чего подавление колониального роста

- снижение толерантности к эритропоэтину

# Лейшманиоз, что это?

Лейшманиоз-инфекция с трансмиссивным механизмом распространения, поражающая кожные покровы или внутренние органы внутриклеточными паразитами – лейшманиями

Лейшманиоз распространен в 88 странах, где инфицированы более 12 млн. человек, а 350 млн. человек имеют риск заражения.

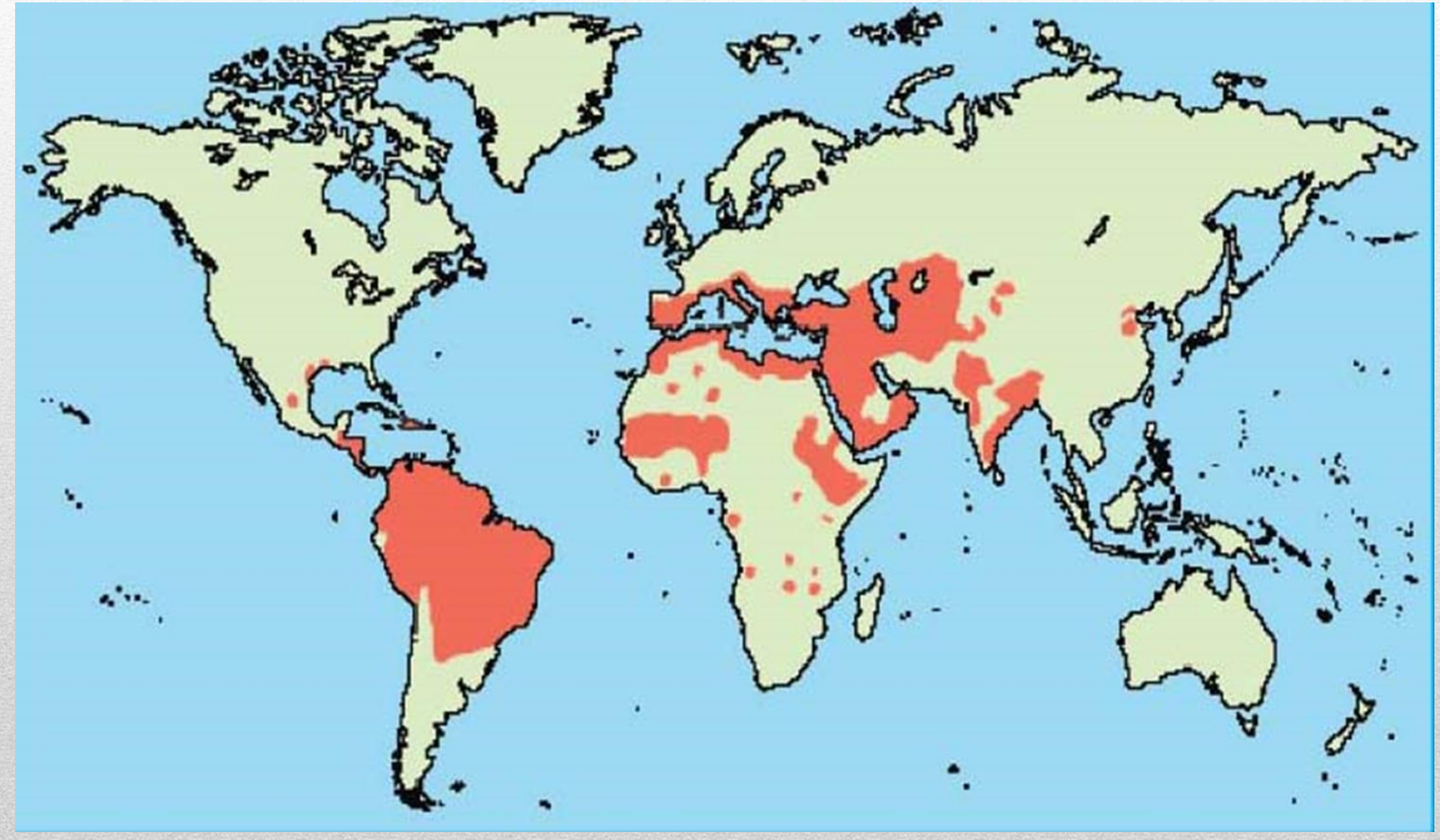

В Российской Федерации регистрируются исключительно завозные случаи: у граждан России возможно развитие болезни в результате приобретения инфекции в эндемичных регионах стран дальнего зарубежья, так и ближнего. Очаги заболевания сохранились на территории бывших союзных республик Средней Азии, Закавказья, в Казахстане, Дагестане, а также в **Крыму**, где и в настоящее время регистрируются случаи болезни.

- **Основным резервуаром и источником** инфекции является большая песчанка; установлена естественная зараженность других видов грызунов и некоторых хищников (ласка)
- **Переносчики возбудителей** – москиты рода Phlebotomus, в основном Ph. pappayasii, которые становятся заразными через 6–8 дней после кровососания на грызунах

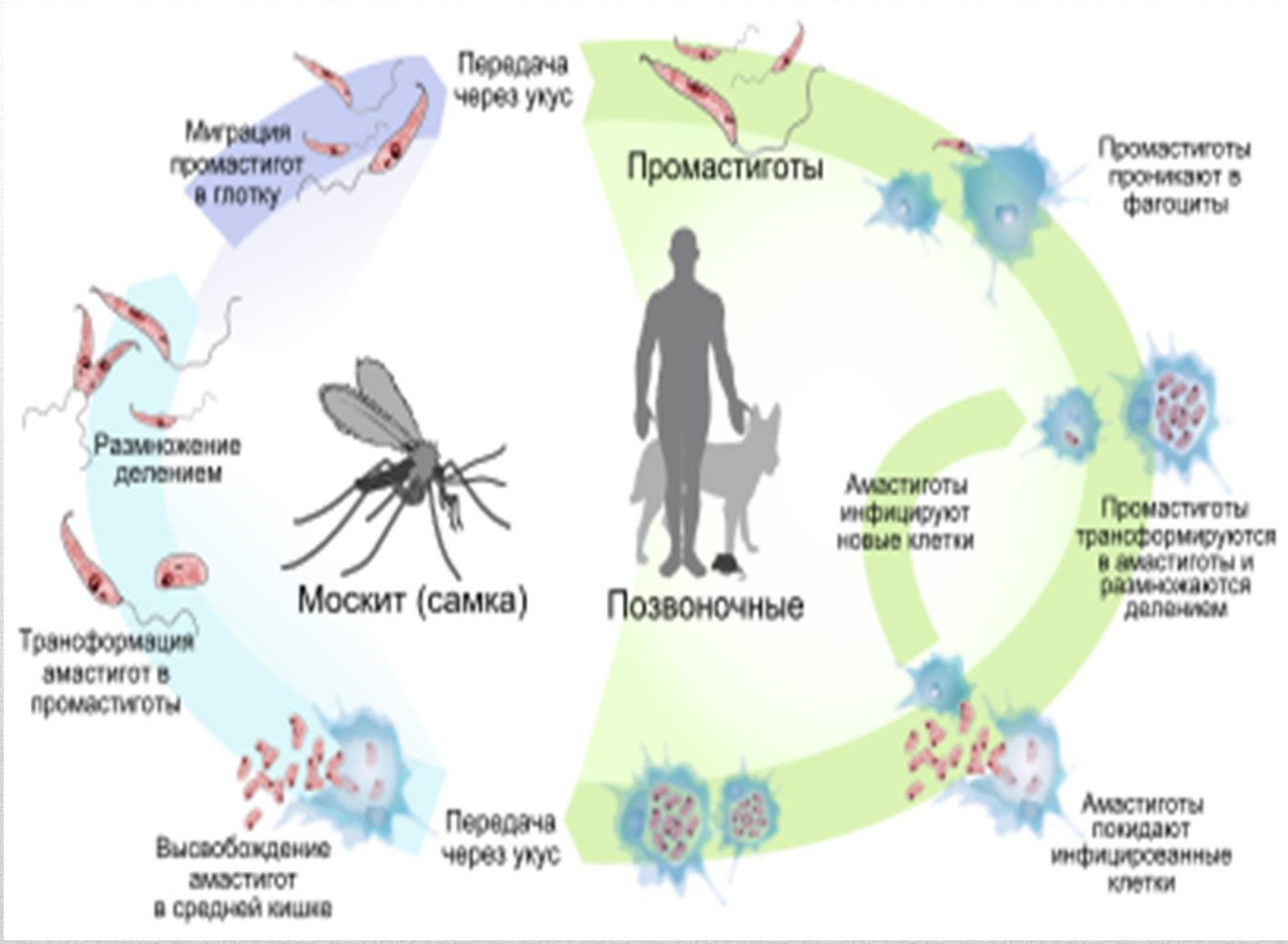
Передача через укус
Миграция промастигот в глотку
Промастиготы
Промастиготы проникают в фагоциты
Размножение делением
Москит (самка)
Позвоночные
Амастиготы инфицируют новые клетки
Промастиготы трансформируются в амастиготы и размножаются делением
Трансформация амастигот в промастиготы
Высвобождение амастигот в средней кишке
Передача через укус
Амастиготы покидают инфицированные клетки

# Классификация лейшманиоза

**Кожный лейшманиоз**

- болезнь Боровского (городской антропонозный тип и сельский зооноз),
- Пендинская язва,
- ашхабадская язва,
- багдадский фурункул,
- эфиопский кожный лейшманиоз.

**Висцеральный лейшманиоз**

а) антропонозный - индийский висцеральный лейшманиоз, или кала-азар
б) зоонозный висцеральный лейшманиоз - средиземноморско-среднеазиатский висцеральный лейшманиоз;
восточноафриканский висцеральный лейшманиоз
висцеральный лейшманиоз Нового Света.

## Для висцерального лейшманиоза характерно:

1. **Лимфоаденопатия** (мезаденит, бронхоаденит).
2. Часты бактериальные **пневмонии.**
3. Снижение массы тела до кахексии.
4. **Гиперспленизм: прогрессирует анемия, усугубляемая поражением костного мозга,** уменьшение количества нейтрофилов до **агранулоцитоза** с некрозом миндалин и слизистых полости рта и десен (нома).
5. Геморрагический синдром.
6. Выраженная **гепатоспленомегалия** с фиброзом печени → **портальная гипертензия.** Возможны инфаркты селезенки

## В анализе крови:

- выраженная анемия (Нв до 40-50 г/л),
- характерны анизоцитоз, пойкилоцитоз, анизохромия (специфические изменения со стороны клеток красной крови),
- лейкопения и нейтропения при относительном лимфоцитозе,
- тромбоцитопения,
- постоянный признак – анэозинофилия,
- резкое повышение СОЭ (до 90 мм/ч),
- в б/х: гипергаммаглобулинемия.

Вследствие поражение костного мозга развивается панцитопения.

# Лечение:

Этиологическое лечение лейшманиоза заключается в применении препаратов пятивалентной сурьмы (солюсурьмин, глюкантим, неостибозан). При висцеральной форме их назначают внутривенно с нарастанием дозировки на 7-10 дней.

Препаратами резерва при лейшманиозе являются **амфотерицин В** и пентамидин, их назначают в случаях рецидивирования инфекции и при резистентности лейшманий к традиционным средствам.

Для повышения эффективности терапии можно добавить человеческий рекомбинантный гаммаинтерферон.

С учётом эпидемиологического анамнеза, клиники заболевания, выявления лейшманий в пунктате костного мозга была назначена этиотропная терапия:

- **амфотерицин В** 30 000 ЕД., в/в капельно, через день, в течение 7 недель (курс 5-8 недель).

В результате лечения у пациента зарубцевались язвы на голенях, нормализовалась температура, но при выписке сохранялись гепатоспленомегалия, лейкопения, анемия. Был выписан на амбулаторное наблюдение 07.04.2011 г.

Относительное стабильное состояние у пациента сохранялось на протяжении последующих 5 – 6 месяцев.

В марте 2012 года больной вновь поступил в ИОИКБ в крайне тяжёлом состоянии - заторможен, адинамичен, дезориентирован в пространстве.

На фоне проводимой интенсивной терапии через 5 часов после поступления наступила биологическая смерть.

**Данные аутопсии:** Кожные покровы бледные, цианотичные на конечностях, сухие, с наличием по всей поверхности тела пятен темно-коричневого цвета 1-4 см, в области пятен кожа уплотнена, на передней поверхности правой голени участки до 6 см, сливаются между собой, с изъязвлением и шелушением в центральных отделах, при микроскопическом исследовании в дерме неравномерно выраженный фиброз, очаговая лимфо-макрофагальная инфильтрация, местами формирование гранулем из макрофагов, гистиоцитов с примесью лимфоцитов и плазматических клеток, в макрофагах определяются фагоцитированные лейшмании. Эпидермис с явлениями атрофии, дискератоза. Селезенка значительно гипертрофирована (в 10 раз больше нормы), уплотнена, структура плохо различима, лимфоидная ткань замещена крупными ретикулярными клетками с обилием крупных макрофагов, в цитоплазме которых определяются лейшмании, отмечается умеренный миелоз. Печень гипертрофирована, в 2 раза больше нормы, уплотнена, определяется гиперплазия звездчатых ретикулоцитов с обилием в цитоплазме возбудителей, выраженные дистрофические изменения гепатоцитов. В кроветворном костном мозге пролиферация крупных ретикулоцитов с наличием в цитоплазме паразитов; гранулоцитарный, тромбоцитарный и эритроидный ростки сужены. Кроме этого, обнаружены аналогичные морфологические изменения в сердце, почках и тонком кишечнике.

# Подводя итоги:

Заражение больного висцеральным лейшманиозом, скорее всего, произошло в Крыму, где пациент отдыхал в 2007 г., на фоне прогрессирования ВИЧ-инфекции, что предопределило тяжелое течение висцерального лейшманиоза, который сыграл роль **оппортунистической инфекции** и, не будучи вовремя диагностированным, стал фактором, отягощающим течение ВИЧ-инфекции.

Также имели значение низкая приверженность пациента к диспансерному наблюдению и отсутствие активного наблюдения за ним со стороны амбулаторно-поликлинического звена.

В условиях пандемии ВИЧ-инфекции лейшманиоз приобретает еще большую актуальность, так как ВИЧ повышает риск развития лейшманиоза в несколько сот раз.

Особенно это касается висцерального лейшманиоза, который в настоящее время в 2-12% случаев протекает в сочетании с ВИЧ-инфекцией.

Механизм взаимодействия лейшманий и ВИЧ – синергический, так как оба возбудителя инфицируют одни и те же мишени-клетки моноцитарного ряда (макрофаги и/или дендритные, играющие важную роль в иммунорегуляции) и усиливают тем самым действие друг друга.

Лейшмании, действуя совместно с ВИЧ, индуцируют хроническую иммунную активацию, и таким образом повышается вирусная нагрузка, то есть ускоряется прогрессия ВИЧ-инфекции.

В то же время иммуносупрессия, вызванная ВИЧ, способствует размножению лейшманий.

Лейшманиоз может протекать бессимптомно или с выраженной клинической картиной, поражая кожу, слизистые оболочки, но наиболее распространен висцеральный лейшманиоз.

Все формы лейшманиоза, и особенно висцеральный лейшманиоз, в настоящее время относят к **оппортунистическим поражениям** у больных ВИЧ-инфекцией.

На сегодняшний день известно только о трех случаях, зарегистрированных в Российской Федерации: 1997г. в Москве, 2012г. в Иркутске и 2015г. в Санкт-Петербурге.

Согласно данным эпиданамнеза, все три случая были связаны с пребыванием пациентов в Крыму, и, учитывая, что республика Крым теперь входит в состав Российской Федерации, а также значительный приток туда российских граждан в курортный сезон, врачам следует проявлять настороженность в отношении возможности развития висцерального лейшманиоза у пациентов с ВИЧ-инфекцией.

# БЛАГОДАРИМ ЗА ВНИМАНИЕ!

ГБУЗ «Иркутский областной центр профилактики и борьбы со СПИДом и инфекционными заболеваниями»,

664035, г. Иркутск, ул. Спартаковская, 11,
Телефон: +7(3952)77-79-58,
e-mail: aids@aids38.ru

Иркутский Областной Центр СПИД